

CHÓNG MẶT TƯ THẾ KỊCH PHÁT LÀNH TÍNH: phân tích 30 trường hợp điều trị tái định vị sỏi ống bán khuyên sau bằng thao tác Epley

TS. BS. Cao Phi Phong, BS nội trú Bùi Châu Tuệ

TÓM TẮT

Cơ sở: Chóng mặt tư thế kịch phát lành tính là hội chứng có đặc điểm cơn chóng mặt thoáng qua phối hợp với thay đổi nhanh tư thế đầu. Là nguyên nhân chóng mặt thường gặp trong chăm sóc ban đầu và ở chuyên khoa tai mũi họng. Điều trị hiện nay bao gồm các bài tập phục hồi chức năng và bằng các thao tác như thao tác Epley.

Đối tượng và phương pháp nghiên cứu: 30 bệnh nhân được chẩn đoán chóng mặt tư thế kịch phát lành tính điều trị ở Bệnh viện nhân dân 115 và Bệnh viện Đại học Y Dược TP. HCM từ tháng 1 năm 2008 đến tháng bảy năm 2008. Tất cả được điều trị thao tác Epley. Chúng tôi phân tích hiệu quả thủ thuật tái định vị sỏi tai trong điều trị hàng loạt bệnh nhân chóng mặt tư thế lành tính. Tiêu chí đánh giá dự hậu bao gồm: tần số và cơn chóng mặt nặng, tỷ lệ cải thiện sau điều trị.

Kết quả: Nghiên cứu 30 bệnh nhân, nữ 22 ca (73.3%), tuổi trung bình $56,43 \pm 13,9$, trên 60 tuổi chiếm 80%. Tất cả bệnh nhân khám tai mũi họng và thần kinh bình thường ngoại trừ test Dix- Hallpike dương tính xác định lâm sàng chóng mặt tư thế kịch phát lành tính. Kết quả sau điều trị hết chóng mặt 23,3%, triệu chứng cải thiện khả quan 53,3%, còn để lại mất thăng bằng hay quay cuồng trong đầu hoặc cả hai là 16,7% và không đáp ứng 6,7%. Biến chứng khi làm thao tác Epley: chóng mặt nặng hơn 2 ca (6,6%) và buồn nôn 7 ca (23,3%).

Kết luận: Trong nghiên cứu này, chúng tôi tìm thấy thao tác Epley có tác dụng và đây là phương pháp điều trị chóng mặt tư thế kịch phát lành tính hữu hiệu.

SUMMARY

Benign paroxysmal positional vertigo: analyse 30 cases treatment canalith repositioning in posterior canal by the Epley manoeuvre.

Cao Phi Phong, Bùi Châu Tuệ

Background: Benign paroxysmal positional vertigo (BPPV) is a syndrome characterised by short-lived episodes of vertigo in association with rapid changes in head position. It is a common cause of vertigo presenting to primary care and specialist otolaryngology clinics. Current treatment approaches include rehabilitative exercises and physical manoeuvres including the Epley manoeuvre.

Objectives and methods: Thirty patients diagnosed Benign Paroxysmal Positional Vertigo (BPPV), were treated in 115 People Hospital and the University of Medicine and Pharmacy at Ho Chi Minh city from January 2009 to July 2008, all were managed by Epley's Maneuver. We analysed the effectiveness of the canalith repositioning procedure (CRP) in the treatment a series of patients with benign paroxysmal positional vertigo. Outcome measures that were considered include: frequency and severity of attacks of vertigo; proportion of patients improved by each intervention;

Results: Thirty patients were included in the study; females were 22 (73.3%). Their mean age = $56,43 \pm 13,9$, 80% over 60 years. All the patients were found to have normal ENT and CNS examination, except for a positive Dix-Hallpike test confirming the clinical suspicion of BPPV. The result after treatment: resolution of vertigo 23,3%, improve important 53,3%, remain imbalance or light-headedness 16,7%, no change in the symptoms 6,7%. Complication in Epley manoeuvre: severe vertigo 2 (6,6%), nausea and vomiting 7(23,3%).

Conclusions: In this study, we found that Epley's Maneuver is an effective and very efficient modality of treatment for BPPV.

Giới thiệu

Chóng mặt tư thế kịch phát lành tính(CMTTKPLT) là một trong những rối loạn tiền đình ngoại biên thường gặp nhất. Căn nguyên do bệnh lý ống bán khuyên sau với đặc điểm là những cơn chóng mặt xoay tròn ngắn xảy ra khi đầu cúi thẳng và nghiêng nhanh sang bên. Chẩn đoán dựa trên khai thác bệnh sử và quan sát giật nhãn cầu tư thế khi làm nghiệm pháp Dix-hallpike. Các điểm đặc trưng của bệnh: (1) thời gian tiềm ẩn vài giây; (2) cơn kéo dài ít hơn 1 phút; (3) giật nhãn cầu xoay thường gặp nhất với pha nhanh đánh về phía tai dưới cùng; (4) giật nhãn cầu đảo ngược lại khi ngồi thẳng lên; (5) đáp ứng giảm đi khi lập lại kích thích.

Được Barany mô tả đầu tiên vào năm 1921, cho đến năm 1952 Hallpike và Dix đưa ra những đặc điểm kinh điển của bệnh như giật nhãn cầu xoay, tiềm ẩn và giảm đáp ứng khi lập lại kích thích tư thế. Chẩn đoán đáng tin cậy theo Dix và Hallpike là dựa vào bệnh sử: cơn chóng mặt tư thế chỉ vài giây, dấu hiệu thực thể trì hoãn lúc khởi phát, giật nhãn cầu khi làm nghiệm pháp Dix- Hallpike. CMTTKPLT được giải thích bằng 2 giả thuyết khác nhau, giả thuyết thứ nhất được Schuknecht đưa ra vào năm 1962 còn gọi sỏi đài tai (cupulolithiasis) hay đài tai quá trọng(heavy cupula)^[1], do nhiều mảnh nhỏ gắn vào đài tai làm cho ống bán khuyên sau nhạy cảm với trọng lực, các mảnh vỡ thoái hóa có thể là mảnh vỡ từ sỏi tai ở soan nang(utricle). Giả thuyết thứ 2, sỏi ống bán khuyên do các mảnh vỡ thoái hóa không dính vào đài tai mà di chuyển tự do trong dòng nội dịch cánh tay dài ống bán khuyên^[2,3]. Hiện nay trong phần lớn trường hợp được hiểu là do mảnh vỡ di chuyển tự do trong ống bán khuyên sau.và thuyết sỏi ống bán khuyên(canalithiasis) nhanh chóng thay thế thuyết sỏi đài tai. Nhiều dạng của CMTTKPLT cũng được ghi nhận bao gồm các bệnh lý ống bán khuyên trước và ngang.

Chiến lược điều trị CMTTKPLT đặc biệt dựa trên cơ sở sinh lý bệnh đã thay thế các phương pháp điều trị không hiệu quả hay điều trị tấn công quá mức. Các bài tập điều trị đơn giản như thao tác tái định vị sỏi ống bán khuyên của Epley hay thao tác đu đưa của Semont là những chuẩn mực điều trị CMTTKPLT đang hoạt động. Một số nghiên cứu có kiểm chứng cho thấy điều trị thao tác Epley hay Semont chỉ một lần giảm từ 70 đến 90% bệnh nhân, tuy nhiên một số trường hợp đòi hỏi phải điều trị lập lại cho đến khi hết chóng mặt hoàn toàn^[4], vì vậy tự điều trị bổ sung với thao tác Epley hay Semont^[5,6] sửa đổi là một chọn lựa mong muốn để đẩy lùi chóng mặt tư thế.

Mặc dù có nhiều bằng chứng điều trị từ những thao tác tư thế đơn giản, một số câu hỏi vẫn còn đặt ra đó là kết quả có phải chăng do phục hồi tự nhiên. Vấn đề nếu giải quyết được triệu chứng liên quan đến thao tác không do phục hồi tự nhiên, kết quả gần như tức

khắc sau thao tác. Mục tiêu của nghiên cứu này là đánh giá hiệu quả sau thao tác và theo dõi điều trị tái định vị sỏi ống bán khuyên sau của Epley.

Đối tượng và phương pháp nghiên cứu

Chúng tôi nghiên cứu 30 bệnh nhân điều trị nội và ngoại trú ở khoa Thần kinh BV Nhân dân 115 và phòng khám BV Đại học Y Dược TP.HCM từ tháng 1/2008 đến 7/2008. Tiêu chuẩn chẩn đoán CMTTKPLT đang hoạt động được xác định bởi:(1) thời gian tiềm ẩn trước khi khởi phát chóng mặt và giật nhãn cầu khi bệnh nhân xoay đầu trong mặt phẳng ống bán khuyên sau(theo chiều thẳng đứng); (2) giật nhãn cầu xoay hay phối hợp dọc và xoay(vertical-torsional) với pha nhanh hướng về phía tai thấp nhất; (3) chóng mặt và giật nhãn cầu không quá 30 giây. Loại trừ khỏi nghiên cứu các trường hợp chóng mặt tư thế liên quan ống bán khuyên trước và ngang, bệnh nhân tổn thương hệ thần kinh trung ương dựa trên bệnh sử, thăm khám và hình ảnh cộng hưởng từ. Khi chẩn đoán được thiết lập, xác định tai tổn thương, sẽ được điều trị thao tác Epley. Bệnh nhân đặc biệt được đặt ở tư thế ngửa, cổ duỗi nhẹ, đầu xoay sao cho tai bệnh hướng về phía sàn nhà. Kế tiếp đầu bệnh nhân xoay để tai đối bên hướng về phía sàn nhà, tiếp theo là xoay thân mình để đầu xoay một góc 90 độ. Mỗi tư thế duy trì trong 2 phút, giữ cổ duỗi thẳng trong các bước của thao tác. Cử động mắt được quan sát trực tiếp không có trợ giúp kính Frenzel, nếu hướng giật nhãn cầu đảo ngược trong khi thực hiện, thao tác tạm thời dừng và lập lại. Khi trở về vị trí ngồi, hướng dẫn bệnh nhân để cảm gấp vào vai phòng ngừa sự đổi chỗ qua CMTTKPLT ống bán khuyên ngang. Tất cả bệnh nhân được khuyến cáo tránh cử động đầu đột ngột và giữ ở tư thế thẳng trong 2 ngày sau điều trị, tránh nằm ngửa phía tai bệnh phòng ngừa mảnh vỡ sỏi tai trở lại ống bán khuyên sau.

Kết quả được ghi chép hàng ngày, xác định chính xác thời gian bệnh nhân hết chóng mặt và có còn lại các triệu chứng như mắt thăng bằng, nhẹ đầu không. Tái đánh giá trên lâm sàng hay trả lời qua điện thoại. Bệnh nhân không đáp ứng với thao tác Epley sẽ được hướng dẫn bổ sung tự điều trị bằng thao tác Epley sửa đổi tại nhà. Tất cả bệnh nhân sau 2 ngày điều trị được kiểm tra lại nghiệm pháp Dix-Hallpike. Kết quả điều trị được phân loại:(1) chóng mặt không thay đổi; (2) chóng mặt cải thiện nhưng không hết; (3) hết chóng mặt; (4) quay cuồng trong đầu hay mắt thăng bằng. Ba câu trả lời đầu liên quan đến còn hay hết chóng mặt, câu thứ tư liên quan triệu chứng để lại có hay không

Kết quả

30 bệnh nhân CMTTKPLT ống bán khuyên sau được điều trị bằng thao tác Epley, nữ 22 trường hợp chiếm tỷ lệ 73,3%, gấp 2,7 lần bệnh nhân nam. Tuổi trung bình $56,43 \pm 13,9$, phân bố 20-29: 1 ca; 30-39: 2 ca; 40-49:3 ca; 50-59:13 ca và trên 60:11 ca. Tuổi thường gặp trên 50 tuổi, rất ít gặp tuổi dưới 30. Thời gian từ khởi phát đến điều trị trung bình là 7 tuần. Tỷ lệ giật nhãn cầu âm tính khi làm nghiệm pháp Dix-Hallpike 23,3%, giật nhãn cầu xoay thường gặp nhất 60%

Bảng 1 Các yếu tố ảnh hưởng CMTTKPLT

Yếu tố ảnh hưởng	Số trường hợp(%)
Chấn thương đầu	3(%)
Viêm thần kinh tiền đình/mê đạo	2(%)
Bệnh Meniere	1(%)
Cao huyết áp	8(%)
Vô căn	16(%)

Tỷ lệ bệnh nhân có tiền căn CMTTKPLT chiếm 26,6%, các yếu tố ảnh hưởng khác ghi nhận được bao gồm chấn thương đầu, viêm thần kinh tiền đình, 1 trường hợp bệnh Meniere và 8 trường hợp tăng huyết áp.

Đáp ứng điều trị sau thao tác tái định vị sỏi tai đầu tiên: hết chóng mặt 23,3%, triệu chứng cải thiện khả quan 53,3%, còn để lại mất thăng bằng hay nhẹ đầu hoặc cả 2 là 16,7% và không đáp ứng 6,7%. Tác dụng phụ khi làm thao tác: chóng mặt nặng hơn 2 trường hợp (6,6%) và buồn nôn 7 trường hợp (23,3%). Có 2 trường hợp chúng tôi phải dùng thuốc chống chóng mặt và 1 trường hợp dùng thuốc chống nôn.

Bàn luận

CMTTKPLT chiếm khoảng 17 đến 20% bệnh nhân chóng mặt, thường gặp ở lứa tuổi từ 50-70, mặc dù có thể gặp trong bất cứ nhóm tuổi nào, và gặp 2 lần ở nữ, kết quả phù hợp với nghiên cứu của chúng tôi. Căn nguyên được ghi nhận sau đầu đầu, phẫu thuật xương bàn đạp(stapes), viêm mê đạo do siêu vi và viêm tai giữa mãn^[7]. Các yếu tố thuận lợi chúng tôi gặp đa số là vô căn (53,3%) và chấn thương đầu trước triệu chứng khởi phát là 10%. Theo tác giả Schuknecht và Ruby^[8] diễn tiến lâm sàng thường gặp: (1) hầu hết CTTKPLT tự giới hạn và giảm tự phát từ vài tuần đến nhiều tháng; (2) bệnh nhân thuyên giảm rồi tái phát kéo dài nhiều tuần đến vài năm; (3) ít gặp nhất bệnh xuất hiện thường xuyên. Bệnh nhân của chúng tôi có tiền sử chóng mặt chiếm tỷ lệ cao 26,6%, so với kết quả của các nghiên cứu khác tỷ lệ CMTTKPLT tái phát hàng năm là 15%. Thời gian từ khởi phát đến điều trị bệnh nhân trung bình là 7 tuần hay hơn, hầu hết bệnh nhân dùng thuốc và bệnh tái phát nhiều lần.

Thao tác điều trị của Epley dựa trên giả thuyết thừa nhận sự hiện diện của những mảnh vôi sỏi tai di chuyển tự do trong ống bán khuyên sau^[6]. Trong nghiên cứu này chúng tôi xác định chính xác thời gian hết triệu chứng chóng mặt, loại trừ kết luận chóng mặt khởi tự nhiên. Nếu thao tác tái định vị sỏi ống tai thành công, kết quả gần như giảm ngay tức khắc triệu chứng chóng mặt và giật nhãn cầu mà bệnh nhân đã bị trong một thời gian dài từ trước. Mặc khác một số bệnh nhân hết chóng mặt thật sự nhưng vẫn có thể còn lại các triệu chứng quay cuồng trong đầu, mất thăng bằng và cần phải chẩn đoán phân biệt với chóng mặt. Nguồn gốc các triệu chứng này chưa rõ. Có thể giải thích:(1) do còn sót lại một số sỏi tai nhỏ kích thích cho triệu chứng trên nhưng không gây chóng mặt; (2) sự hiện diện sỏi tai gây tổn thương tai trong và cần thời gian để thích nghi; (3) hoạt động CMTTKPLT có thể gây 1 vài hiệu chuẩn lại hệ thần kinh trung ương và cần phải thích nghi sau tái định vị sỏi tai. Tuy nhiên bất kể nguồn gốc nào, các triệu chứng còn lại tồn tại rất ngắn và không cần can thiệp điều trị. Kết quả của chúng tôi cho thấy 93,3% trường hợp giải quyết được triệu chứng chóng mặt trong 24 giờ sau thực hiện thao tác, bao gồm hết chóng mặt:23,3%, cải thiện triệu chứng khả quan: 53,3%, còn để lại mất thăng bằng hay quay cuồng trong đầu hoặc cả hai: 16,7%. Không đáp ứng điều trị: 6,7%.

Epley báo cáo 97,7% bệnh nhân CMTTKPLT đáp ứng với điều trị và 80% triệu giảm sau thao tác điều trị tái định vị sỏi tai đầu tiên^[6]. Nghiên cứu Herdman 57% bệnh nhân hết chóng mặt, 33% cải thiện, kết quả gia tăng 92% khi lập lại thao tác Epley và 10% không thay đổi^[10]. Tekin và cộng sự(2001) điều trị 32 bệnh nhân^[8], kết quả khỏi bệnh 81%(22 trường hợp hết chóng mặt, 4 cải thiện một phần) và 19% không đáp ứng. Kết quả các nghiên cứu lâm sàng dùng thao tác Epley điều trị CMTTKPLT, đáp ứng điều trị thay đổi từ 86-100%^[9-12]. Tái phát sau điều trị cũng được nghiên cứu, Herdman báo cáo 10% các trường hợp hết chóng mặt sau điều trị đầu tiên tái phát trong 4 tháng. Nghiên cứu Epley tỷ lệ tái phát chóng mặt là 1/9 trường hợp(30%). Tekin và cs ghi nhận 2 trường hợp

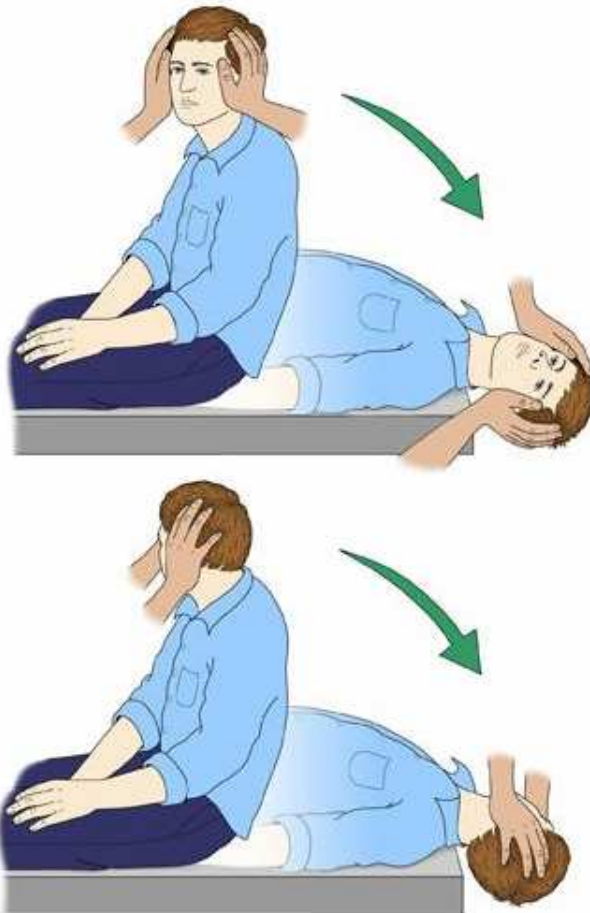
tái phát trong số 26 trường hợp điều trị tốt trong thời gian theo dõi 27 tháng. Chúng tôi theo dõi bệnh nhân trong thời gian làm nghiên cứu(6 tháng) 2 trường hợp tái phát chóng mặt. Thật sự một vài bệnh nhân không đáp ứng với thao tác Epley, có thể giải thích thao tác di chuyển một số nhưng không thể toàn bộ mảnh vỡ sỏi tai hay bệnh nhân bị cupuloithiasis thay vì canalithiasis^[12]. Các trường hợp không kết quả trong điều trị đầu tiên, thao tác Epley có thể lập lại khi cần thiết vì can thiệp không xâm lấn và thường ít có tác dụng phụ. Khuyến cáo nếu một thao tác điều trị không giảm triệu chứng có thể thay đổi bài tập khác. Trong nghiên cứu này thao tác Epley sửa đổi được hướng dẫn cho bệnh nhân đáp ứng điều trị một phần hoặc không đáp ứng tự tập tại nhà.

Kết luận

Mặc dù số trường hợp nghiên cứu còn quá ít, qua phân tích 30 bệnh nhân, thao tác tái định vị sỏi tai ống bán khuyên sau của Epley an toàn, là phương thức điều trị bệnh nhân CMTTKPLT giá cả-hiệu quả(cost effective), có thể thực hiện dễ dàng tại phòng khám bệnh, tránh được dùng thuốc và điều trị kéo dài. Trong tương lai cần nghiên cứu với cỡ mẫu lớn hơn, đánh giá các bài tập khác nhau đặc biệt trong các trường hợp ít gặp ở ống bán khuyên trước, ngang và các bài tư tập điều trị tại nhà.

Phụ lục

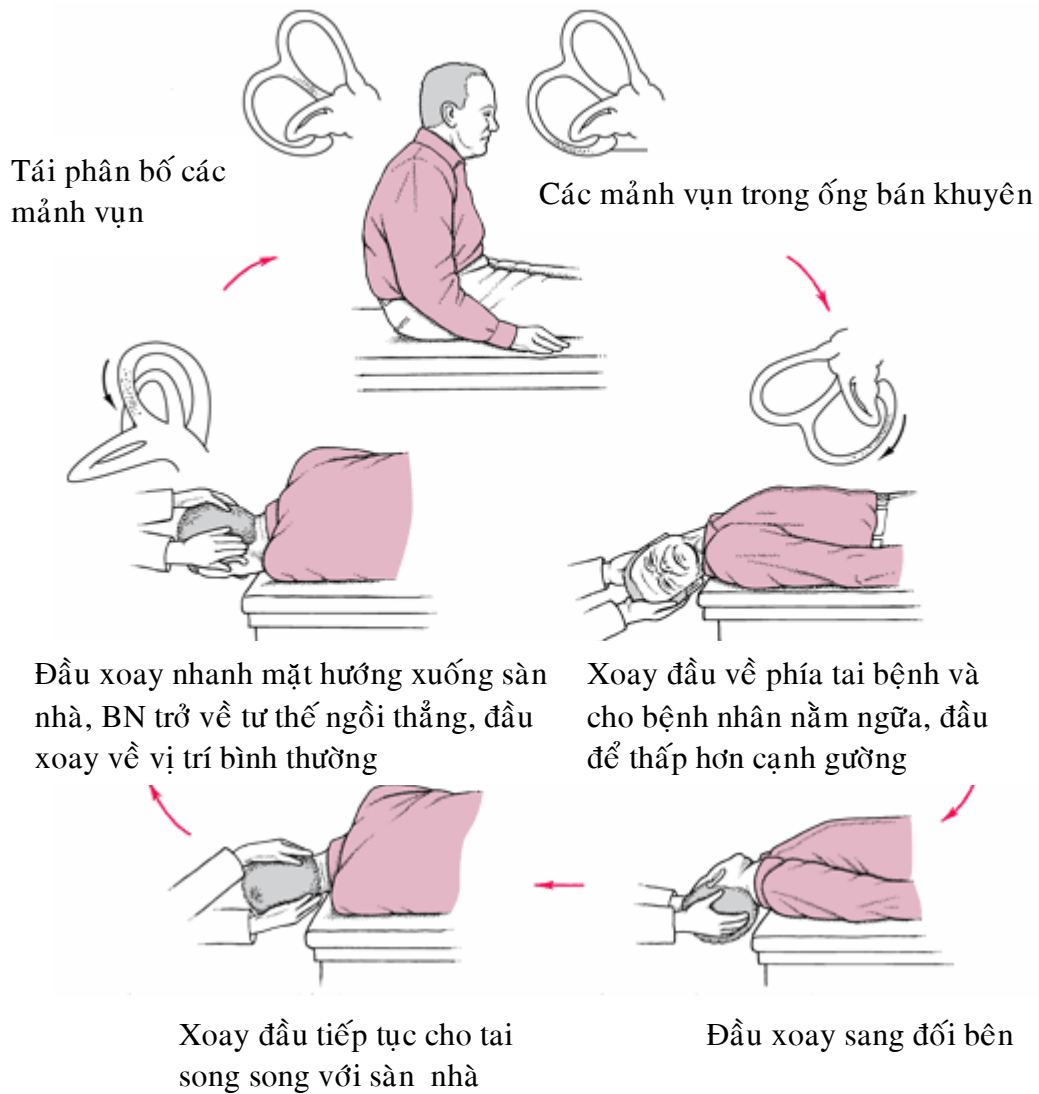
Nghiệm pháp dix-hallpike chẩn đoán CMTTKPLT



Bệnh nhân ở tư thế ngồi, cổ duỗi thẳng và xoay sang một bên và được đặt nằm ngửa xuống nhanh chóng, đầu treo lơ lửng cạnh đầu giường. Bệnh nhân được giữ ở tư thế

này trong 30 giây, nếu không có giật nhãn cầu xảy ra, tiếp theo bệnh nhân ngồi dậy, quan sát giật nhãn cầu trong 30 giây và nghiệm pháp được lập lại với tư thế đầu được xoay sang bên khác

Nghiệm pháp Epley tái định vị sỏi ống bán khuyên



Tài liệu tham khảo

1. Schuknecht HF. Cupulolithiasis .Arch Otolaryngol1969; 90:765-778.
2. Hall SF, Ruby RRF, McClure JA. The mechanics of benign paroxysmal vertigo. J Otolaryngol1979; 8:1511-8.

3. Epley JM. New dimensions of benign paroxysmal positional vertigo. *Otolaryngol Head Neck Surg* 1980; 88:599-605.
4. Brandt T, Daroff RB. Physical therapy for benign paroxysmal positional vertigo. *Arch Otolaryngol* 1980;106:484-5.
5. Semont A, Freyss G, Vitte E. Curing the BPPV with a liberatory maneuver. *Adv Otorhinolaryngol* 1988; 42:290-3.
6. Epley JM. The canalith repositioning procedure: For treatment of benign paroxysmal positional vertigo. *Otolaryngol Head Neck Surg* 1992;107:399-404.
7. Katsarkas A, Kirkham TH. Paroxysmal positional vertigo- A study of 255 cases. *J Otolaryngol* 1978;7:320-330.
8. Tekin and al. The follow-up results of epley maneuver for the treatment of benign proxysmal positional vertigo: *journal of medical school C:28 S:2* 2001.
9. Parnes LS, Price-Jones RG. Particle repositioning maneuver for benign paroxysmal positional vertigo. *Ann Otol Rhinol Laryngo* 1993;102:325-331.
- 10 Herdman SJ, Tusa RJ, Zee DS, Proctor LR, Mattox DE. Single treatment approaches to benign paroxysmal positional vertigo. *Arch Otolaryngol Head Neck Surg* 1993;119: 450-454.
- 11 Weider DJ, Ryder CJ, Stram JR. Benign paroxysmal positional vertigo: analysis of 44 cases treated by the canalith repositioning procedure of Epley. *Am J Otol* 1994;15:321-326.
12. Appiani GC, Gagliardi M, Urbani L. The Epley maneuver for the treatment of benign paroxysmal positional vertigo. *Eur Arch Otorhinolaryngol* 1996; 253:31-34